Estenosis laríngeas del niño

P Contencin
P Narcy

Resumen. – Las estenosis laríngeas congénitas son poco frecuentes. Es necesario pensar en ellas ante cualquier insuficiencia respiratoria al nacer, laringitis disneizante que aparezca en los primeros meses de vida o dificultad de intubación o de extubación en un recién nacido o un lactante. Si bien en la actualidad su tratamiento se ha estandarizado, en ocasiones sigue siendo difícil.

Aunque las estenosis adquiridas pueden ser provocadas por endoscopia traumática, la intubación prolongada sigue siendo la primera causa de estas lesiones. Además del reflujo gastroesofágico y de algunas infecciones, la elección del tamaño de la sonda sería el elemento primordial en la prevención de la estenosis. Tal como lo han admitido estudios norteamericanos [14, 44], la utilización de una sonda de gran tamaño revela probablemente estenosis congénitas ocultas, mediante un traumatismo por presión local.

El tratamiento de estas patologías se ha beneficiado considerablemente de los progresos de la reconstrucción laringotraqueal en una sola intervención [68]. Realizada conjuntamente con el cierre del traqueostoma o, mejor aún, efectuada directamente en un niño aún intubado e inextubable, ha reducido considerablemente la duración del tratamiento de estos pacientes. Los resultados vocales del traumatismo inicial y de esta cirugía son aún perfectibles.

© 2000, Editions Scientifiques et Médicales Elsevier SAS, París. Todos los derechos reservados.

Reseña embriológica

La laringe aparece en la cara anterior de la faringe primitiva del embrión a partir de la 4ª semana de su desarrollo [22, 36]. Se trata inicialmente de una simple hendidura recubierta de un repliegue mesenquimatoso que origina la raíz de la lengua y la epiglotis. Se desliza hacia atrás entre dos abultamientos aritenoideos, dando así al aditus laríngeo un aspecto de «T». Debajo de ella, el surco traqueobronquial procedente del divertículo traqueal primitivo se desarrolla rápidamente y se encuentra separado de la vía digestiva por un septum que se constituye progresivamente según un movimiento ascendente. Los cartílagos laríngeos comienzan a formarse desde la 5ª semana, a partir de la parte ventral de los arcos branquiales 4º y 5º. Estas masas mesenquimatosas originalmente laterales se fusionan en la línea media, por delante para cada uno de ellos y por detrás para el cricoides, cuya fusión completa se efectúa al término de la 8ª semana. La condrificación de estas estructuras comienza desde la 7ª semana, aunque continúa hasta el 7º mes del embarazo. En esta época también ocurre una fusión epitelial transitoria de la endolaringe, según algunos autores [22, 33]. A partir de la 8ª semana, mientras que la laringe se repermeabiliza, los ventrículos, las bandas ventriculares y las cuerdas vocales se constituyen progresivamente por repliegues mucosos (fin de la 9ª semana).

Estas características de desarrollo de la laringe explican la presencia de las anomalías congénitas de tipo estenosis, diafragmas y membranas que pueden estar relacionadas con una hipertrofia de las estructuras glotosubglóticas o con una anomalía de recanalización laríngea durante la 8ª semana [50]. Asimismo, la solidificación progresiva de estos cartílagos laríngeos explica su gran flexibilidad en el recién nacido, sobre todo prematuro.

Reseña anatómica

GENERALIDADES

La laringe del niño difiere de la del adulto por la flexibilidad de sus estructuras cartilaginosas, por el carácter laxo y poco denso del corion submucoso endolaríngeo y, sobre todo, por la estrechez de la subglotis debido al pequeño tamaño del anillo cricoideo, comparado con el tamaño global del esqueleto laríngeo.

Philippe Contencin : *Praticien hospitalier, chirurgien des Hôpitaux, unité d'ORL, hôpital Saint-Vincent-de-Paul, 82, avenue Denfert-Rochereau, 75674 Paris cedex 14.*
Philippe Narcy : *Professeur des Universités, praticien hospitalier, chef du service d'ORL, hôpital Robert-Debré, 48, boulevard Serurier, 75019 Paris.*

La flexibilidad de los cartílagos laríngeos es especialmente evidente en el recién nacido prematuro por su estructura histológica: una riqueza en elementos celulares que contrasta con una pequeña cantidad de sustancia fundamental [37]. Estas características presentes a nivel del anillo cricoideo explican la tolerancia del niño prematuro a las intubaciones laríngeas, incluso con sondas de calibre considerable, con respecto al tamaño de la subglotis.

La densidad celular del corion, particularmente baja en la región subglótica y a nivel del borde laríngeo del niño, hace que estas regiones sean propicias al edema, ya sea de origen infeccioso, inflamatorio por contigüidad con una inflamación faríngea o traumática por el contacto con un tubo de endotraqueal.

La subglotis es la porción más estrecha de la vía aérea superior del niño. Su diámetro es de 5,5 a 6 mm en el recién nacido no prematuro [7]. Este estrechamiento fisiológico está relacionado con el pequeño tamaño del anillo cricoideo, comparativamente con los otros cartílagos laríngeos, como lo muestra la figura 1. El crecimiento del cricoides se produce por el adelgazamiento de su pared y por el aumento del diámetro subglótico; el diámetro anteroposterior rápidamente se vuelve más importante que el diámetro transversal, confiriendo a la subglotis una morfología ligeramente elíptica con un gran eje sagital. El crecimiento cricoideo conduce así al aumento del calibre de la subglotis, al igual que el crecimiento del cartílago tiroides aumenta el tamaño de las cuerdas vocales que gradualmente presentan entre ellas un ángulo menor. Por otra parte, se produce un descenso progresivo de la laringe con respecto a los órganos craneofaríngeos y al raquis [50]. El pericondrio es el tejido esencial para el crecimiento de los cartílagos ya que es el único que les aporta la vascularización.

Todo despegamiento subpericóndrico mediante cirugía laríngea del niño debe evitarse. La osificación de los cartílagos sólo aparece en el niño mayor o en la adolescencia.

Estenosis laríngeas congénitas: formas anatómicas

Por regla general, se distinguen varias entidades provenientes de mecanismos semejantes, con defecto de repermeabilización laríngea, pero cuyo tratamiento puede ser muy diferente.

DIAFRAGMAS Y MEMBRANAS LARÍNGEOS

Se localizan en el plano glótico o, excepcionalmente, en la subglotis o en el nivel supraglótico. Están constituidos por finas membranas que pasan de un borde de la laringe al otro. Deben diferenciarse de las lesiones de un cierto espesor que implican a la vez la glotis y la subglotis (cf infra); estas lesiones deben considerarse como estenosis subglóticas fibrosas, extendidas a la glotis y de tratamiento mucho más difícil que las simples membranas o diafragmas.

ATRESIA LARÍNGEA

Es muy rara, provoca una obstrucción casi total de la laringe frecuentemente mortal, a menos que se tenga el reflejo quirúrgico inmediato de permeación traqueal. Existen varios tipos *(fig. 2)* según que la proliferación obstructiva endolaríngea sea predominantemente cartilaginosa supraglótica (tipo I), subglótica (tipo II) o formada por una hipertrofia de las estructuras musculoconjuntivas glóticas (tipo III).

Siempre persiste un fino canal faringotraqueal embrionario posterior que permite la oxigenación del niño durante algunos minutos después del nacimiento [69].

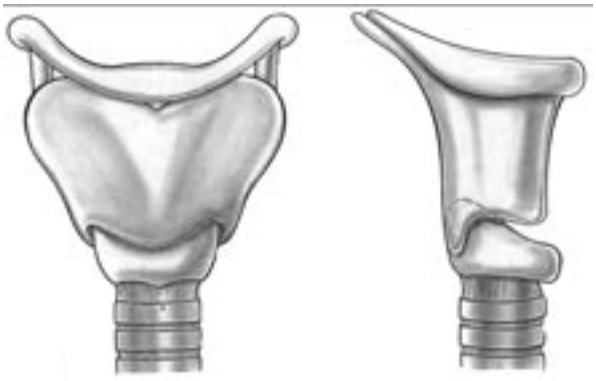

1 *Esquema de laringe de recién nacido (frente y perfil). Nótese el tamaño del cartílago cricoides en visión frontal.*

ESTENOSIS SUBGLÓTICAS CONGÉNITAS

Más frecuentes, se relacionan con una malformación cricoidea. Se distinguen:

— las anomalías de tamaño del anillo cricoideo encogido concéntricamente [50];

— la hipertrofia cartilaginosa del cricoides, circular o localizada, responsable de una estrechez generalmente anterior pero en ocasiones lateral. El cricoides elíptico está formado por masas posterolaterales voluminosas separadas por un esbozo de hendidura mediana de la lámina cricoidea [66];

— los engrosamientos fibrosos submucosos endocricoideos:

— la incarceración del primer anillo traqueal en la concavidad del anillo cricoideo.

Existen otras variedades que representan muchas formas intermedias entre estos diferentes aspectos y numerosos tipos histológicos y endoscópicos [5, 51, 52]. Recordemos que la subglotis de un recién nacido no prematuro debe medir por lo menos 5,5 mm en su diámetro menor [7]. Las asociaciones frecuentes de malformaciones (diastema posterior, estenosis o malacia traqueal, fístula traqueoesofágica, etc.) exigen la realización de una endoscopia completa de las vías aéreas.

Etiología de las estenosis laríngeas adquiridas

INTUBACIÓN LARINGOTRAQUEAL

Está implicada en aproximadamente el 90 % de los casos [12, 50]. Actúa al menos por dos mecanismos.

■ *Maniobras de la intubación*

A veces son traumáticas, en caso de inexperiencia de quien la realiza o de estrés por insuficiencia respiratoria. Los impactos contra la mucosa de los cartílagos o los roces intempestivos pueden ser una de las causas. Al parecer, estos traumatismos son responsables de luxaciones aritenoideas y lesiones glóticas. La subglotis parece menos vulnerable, excepto en caso de utilización de mandril, que se debe evitar en el niño.

■ *Contacto prolongado con la sonda de intubación*

Este factor lesional puede intervenir por tres razones.

— La presión exagerada de la sonda sobre las paredes inextensibles de la subglotis. Se debe a un balón (poco frecuente) o sobre todo, a una sonda de calibre demasiado grande [14]. Este fenómeno es responsable de una isquemia y de una necrosis de la mucosa tan pronto como la presión ejercida por la sonda sobrepasa la presión capilar periférica.

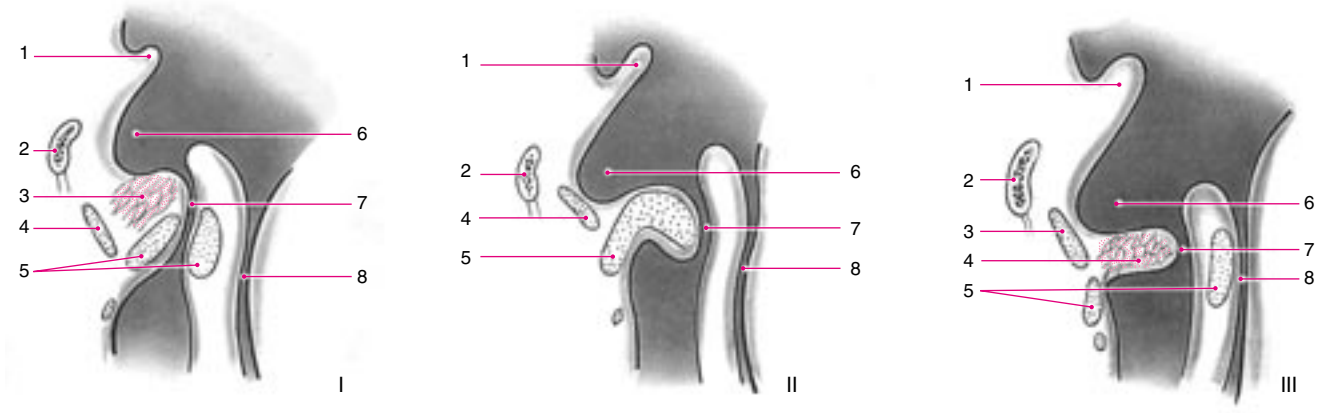

2 *Los tres tipos de atresia de la laringe según Smith y Bain [69]. I: supra y subglótica; II: subglótica; III: glótica.*
1. Epiglotis
2. Hueso hioides
3. Masa condromuscular
4. Cartílago tiroides
5. Cartílago cricoides
6. Vestíbulo laríngeo
7. Canal faringotraqueal
8. Esófago.

— Las reacciones fisicoquímicas con el material constituyente de la sonda, fenómeno que se producía exclusivamente con las sondas de caucho reutilizables (material proscrito actualmente).

— Los movimientos de la sonda y el roce parietal provocado por éstos. Este último punto implica la realización de una fijación cutánea estable de la sonda, sea oro o nasotraqueal. El empalme con el eventual respirador debe efectuarse de la manera más flexible posible.

Etiología de la intubación

Entre las diferentes causas de intubación, los comas (traumáticos, tóxicos o inicialmente neurológicos) así como la cirugía cardíaca y su postoperarorio parecen ser los responsables más importantes de lesiones endolaríngeas postintubación [12, 14]. Las perturbaciones hemodinámicas periféricas encontradas en estos cuadros y presentes a nivel submucoso probablemente entran en juego en la génesis de la estenosis.

Otros factores

Reflujo gastroesofágico (RGE)

Muy frecuente y muy ácido, a menudo llega hasta la parte superior del esófago y de la faringe en el paciente intubado. Se ha implicado en la génesis de algunas estenosis adquiridas [32]. Cuando el reflujo se presenta antes o se manifiesta durante la intubación, es importante tratarlo durante toda la duración de ésta.

Flora microbiana

La presencia de una flora microbiana importante en la subglotis estaría también involucrada en la instauración de las estenosis adquiridas. Una antibioticoterapia podría desempeñar un papel preventivo en la aparición de esta patología [9].

TRAUMATISMOS DE ENDOSCOPIA

Se han convertido en muy raros. Se puede tratar de torpeza o de paso forzado de broncoscopios rígidos; en este caso las intervenciones sobre estenosis previas o hemangiomas subglóticos pueden ser la causa. Las dilataciones con sondas, las inyecciones de sustancias esclerosantes y, sobre todo, la aplicación de láser en la subglotis representan factores de riesgo de constitución o de agravamiento de una estenosis.

OTRAS CAUSAS

La granulomatosis de Wegener es una causa muy rara de estenosis subglótica en el niño y el adolescente [42]. Se pueden relacionar las estenosis que se integran en el cuadro de la policondritis atrofiante o bien las llamadas «idiopáticas» [6].

Mecanismo patogénico de la estenosis

El mecanismo de las lesiones laríngeas que evoluciona hacia la estenosis ha sido bien estudiado en las intubationes pediátricas [44]. La patología aparece esencialmente por conflicto entre el tamaño de la sonda y el diámetro de la subglotis. Es posible que algunos niños sean intubados con una sonda demasiado grande para su laringe, cuyo calibre interno puede ser ligeramente inferior a la media [14]. El primer estadio es la ulceración como resultado de la presión y de la abrasión mecánica. El fenómeno de cicatrización espontánea produce un tejido de granulación. A nivel de las cuerdas, esto conduce a la formación de lengüetas que se adhieren a la sonda mientras que está insertada y que luego desaparecen después de su extracción, bajo tratamiento médico, dejando una pequeña cicatriz fibrosa. En lo referente a la subglotis, además de las granulaciones mucosas, se observa un tejido fibroso avascular de cicatrización que puede hacerse grueso y reducir considerablemente el calibre de la luz [3]. Al retirar la sonda, un edema superficial de extensión centrípeta se forma y completa la obstrucción, en los minutos que siguen a la extubación. A esto puede añadirse ulteriormente una hiperplasia de las glándulas submucosas que puede llegar a formar quistes [44]. Por último, el esqueleto de los tres niveles de la laringe puede deformarse, convirtiendo la vía aérea en irregular y sinuosa desde la epilaringe posterior, a menudo inclinada hacia delante en esta patología [21, 76].

Clínica

DISNEA

El niño sufre una disnea laríngea generalmente típica con sus características bien conocidas relacionadas con el obstáculo extratorácico: alargamiento del tiempo inspiratorio, utilización de los músculos inspiratorios accesorios con tira-

je epigástrico, intercostal, supraesternal y supraclavicular. El origen laríngeo del obstáculo se manifiesta por la aparición de un ruido, igualmente inspiratorio, cuyo tono evoca un estridor o «cornaje» (cf infra) así como por modificaciones de la voz y de la tos [50]. En el recién nacido y el lactante pequeño, el análisis semiológico es muy difícil ya que toda disnea se traduce por una taquipnea con tiraje. Solamente la existencia de ruidos laríngeos anormales puede indicar que se trata de la laringe.

La intensidad de esta disnea puede alcanzar todos los grados. En su grado máximo, se trata de una insuficiencia respiratoria desde los primeros minutos de vida, incluso de una apnea con cianosis inmediata. Frecuentemente, una estenosis congénita sólo se manifiesta después de un intervalo libre de varios meses después del nacimiento. El tiraje aparece en el momento del primer episodio de edema mucoso de la vía aérea (rinofaringitis viral o RGE). Es indispensable investigar una posible estenosis laríngea ante un cuadro de laringitis aguda disneizante en un lactante de menos de 6 meses. En su grado mínimo, el niño no presenta otra sintomatología diferente de algunos episodios de disnea laríngea moderada paralela a una rinofaringitis, que toma el aspecto de laringitis iterativa. Por último, en ocasiones la lesión sólo se descubre durante una anestesia general, porque la sonda de intubación adaptada a la edad del niño no puede penetrar en la endolaringe o porque el despertar y la extubación del niño se traducen por un tiraje con cornaje importante.

DISFONÍA

Se presenta únicamente en caso de lesión glótica, ya sea malformativa o adquirida.

ESTRIDOR

Ruido relacionado con la perturbación del flujo aéreo ante un estrechamiento, debe atraer la atención sobre la laringe en caso de ser inspiratorio. Por lo general agudo, puede no obstante alcanzar todos los timbres, ser regular o entrecortado, constante o intermitente. Traduce sobre todo una anomalía glótica o supraglótica.

CORNAJE

De tonalidad más ronca y cavernosa, indica un estrechamiento subglótico. A veces esta ronquera que afecta la voz y sobre todo la tos se presenta sola. Puede indicar una estenosis subglótica [50].

BRONCOASPIRACIÓN

Sólo aparece en caso de patología asociada, como una alteración de la motilidad glótica o un diastema laríngeo.

Diagnóstico

La disnea y el ruido que la acompaña a menudo señalan un proceso de estenosis, pero el diagnóstico sólo puede confirmarse por la endoscopia; es mejor que esta exploración sea dirigida por un diagnóstico por imágenes previo.

DIAGNÓSTICO POR IMÁGENES

En esta patología el diagnóstico por imágenes se basa en la radiología convencional.

Radiografías estándar

Las radiografías simples no deben descartarse frente a técnicas más modernas pero más complicadas y menos pertinentes para el diagnóstico [41, 50]. Cuando el estado respiratorio del niño lo permite, las radiografías simples frontales y de perfil de la laringe durante la inspiración y la espiración permiten visualizar la vía aérea. En caso de duda sobre una disnea de componente espiratorio, también se requieren radiografías de tráquea torácica. Si es necesario, estas radiografías se pueden realizar en la cama/cuna del niño y, excepto en las lesiones glóticas, muestran el lugar y la importancia de las lesiones. En caso de estenosis importante, pueden incluso determinar la altura.

Tomografía Computadorizada (TC)

Aporta datos de una precisión suficiente en cuanto al calibre de la endolaringe, principalmente de la subglotis. No obstante, tiene un coste importante y necesita una inmovilización a veces prolongada.

Ecografía laríngea

No provoca efectos secundarios y es de bajo coste, desgraciadamente aún está en estado experimental. En la exploración de las estenosis, el aire endolaríngeo residual lo dificulta [31].

Resonancia magnética

Permite obtener, en cortes frontales y sagitales, una representación de la vía aérea pero su coste y su duración no permiten aconsejarla en la exploración de las estenosis [13].

LARINGOSCOPIA

Es la clave del diagnóstico.

Técnica

Desde el inicio o al despertarse de la anestesia, comprenderá un examen con fibroendoscopio de la morfología y de la dinámica supraglóticas. Se basa sobre todo en la exploración gloto-subglótica bajo anestesia general con utilización de ópticas y, eventualmente, de broncoscopios rígidos. Este material no sólo permite visualizar las lesiones sino también, con la ayuda eventual de sondas de intubación calibradas, afirmar con precisión el calibre de la vía aérea [47]. Recordemos que el conjunto de la vía aérea debe explorarse principalmente con palpación instrumental del borde de la laringe, en búsqueda de malformaciones asociadas [50].

Clasificación según la localización

Según la localización principal de la lesión, se distingue primero:

— las lesiones supraglóticas, raras, fibrosas o cartilaginosas y constantes, con báscula anterior de los aritenoides [76] o dinámicas y que sólo aparecen con el esfuerzo [4];

— las lesiones glóticas, transitorias de tipo lengüetas que se adhieren a la sonda, o fijas con fibrosis posterior y anquilosis cricoaritenoidea definitiva [81];

— las lesiones subglóticas, que constituyen las secuelas más frecuentes. Pueden asociarse a las lesiones precedentes.

Calibre

Es fundamental poder apreciar el calibre exacto de la vía aérea estenosada y compararlo al calibre normal según la edad y el peso del niño [47]. El tamaño de una sonda de intubación (de PVC, sin balón) que pasa sin dificultad el obstáculo laríngeo y que tolera una fuga de aire normal, al ventilar alrededor de ella (a razón de 10 a 25 cm de agua de presión de insuflación) debe compararse con la esperada para un niño del mismo peso y edad. Por ejemplo, el diagnóstico de estenosis subglótica congénita puede realizarse en un lactante de más de 3 kg si un broncoscopio rígido nº 3 o una

sonda de intubación nº 3,5 (aproximadamente 5 mm de diámetro externo) no puede sobrepasar la subglotis.

Varios sistemas de cálculo del grado de estenosis han sido publicados [15, 18, 35, 62]. Se denomina generalmente estenosis de grado 1 aquella cuyo calibre se ha reducido a menos del 70 % con respecto a la normal. El grado 2 corresponde a una reducción de calibre de 70 a 90 %, el grado 3 es una reducción de más del 90 % con respecto a la normal y el grado 4 a 100 % [15, 38, 47].

Morfología

El aspecto mucoso relacionado con la estenosis se precisa (más bien pálido y liso en caso de lesión congénita, granuloso y enrojecido en otros casos). Su carácter regular o excéntrico, su altura con respecto a las cuerdas y su extensión (si la lesión es permeable a la óptica) también se precisarán. Si la lesión es reciente, aún inflamatoria, la endoscopia se repetirá antes de afirmar la existencia de una estenosis fija como secuela.

PRUEBAS FUNCIONALES RESPIRATORIAS

Su lugar en la evaluación de los obstáculos de la vía aérea del niño todavía no se ha precisado. No hay ninguna duda que en la medida que su estado lo permita, el niño mayor puede beneficiarse del análisis de la curva flujo-volumen. Por pletismografía o con la ayuda de un neumotacógrafo, se puede cuantificar la importancia del obstáculo, determinar las indicaciones terapéuticas en las formas leves y apreciar el beneficio obtenido después de la operación. Pero la cooperación requerida para este test le convierte en muy aleatorio en el niño de menos de 7 años. El estudio de las curvas flujo-volumen en ventilación espontánea en el recién nacido y el niño pequeño no han mostrado una reproducibilidad suficiente [13, 84].

Tratamiento médico

AEROSOLES Y CORTICOSTEROIDES

En las formas recientes, evolutivas, de estenosis adquirida y los brotes inflamatorios de las estenosis congénitas, el tratamiento se basa en la administración de adrenalina y de corticosteroides en aerosol, mediante una máscara [48]. La corticoterapia por vía general se administrará paralelamente, como relevo. Se aconseja 1-2 mg/kg/día de prednisone o equivalente.

TRATAMIENTO ANTIRREFLUJO

En las formas moderadas de estenosis con brotes disneizantes repetidos, se puede efectuar un tratamiento enérgico que asocie procinéticos, postura y antisecretores (anti o inhibidores de la bomba de protones), con el fin de disminuir todas las fuentes de inflamación laríngea y principalmente en los niños con antecedentes conocidos de RGE. Por analogía con algunas estenosis esofágicas que desaparecen bajo tratamiento del RGE y porque se sabe que la acidez de origen gástrico puede remontar hasta la laringe [11], este tratamiento parece lógico y eficaz.

OTROS TRATAMIENTOS

La antibioticoterapia de amplio espectro es aconsejada y utilizada por numerosos autores con el objetivo de inhibir la formación de tejido de granulación por sobreinfecciones de las vías aéreas inflamadas. Con el mismo objetivo, la D-penicilamina se recomienda en la cirugía laríngea de agrandamiento [23]. Excepcionalmente, cuando se hace el diagnóstico de granulomatosis de Wegener, la asociación corticoides-ciclofosfamida permitirá obtener una regresión de la enfermedad y, en ocasiones, la mejoría de la permeabilidad laríngea. No obstante, parece que cerca del 80 % de estos pacientes requieren una intervención quirúrgica [42].

Tratamiento endoscópico

ESTENOSIS CONGÉNITAS

El tratamiento concierne esencialmente las membranas y diafragmas. Bajo microlaringoscopia en suspensión, la utilización de una hoz, de tijeras o del láser permite incidir estas membranas obstructivas o disfonizantes con un resultado a menudo excelente y duradero.

ESTENOSIS ADQUIRIDAS

El tratamiento endoscópico aislado sólo puede aplicarse a lesiones relativamente poco obstructivas.

Dilataciones con la ayuda de sondas

Aunque son de gran ayuda en las estenosis traqueales puras, se consideran como nocivas, incluso peligrosas e ineficaces en las lesiones subglóticas del niño. Sólo pueden comprimir aún más los tejidos submucosos a nivel cricoideo, agravando así la isquemia y la producción de fibrosis estenosante reactiva [50]. No obstante, la utilización de balones puede tener éxito, principalmente en caso de diafragma de poca altura.

Exéresis con pinza de lesiones granulomatosas salientes

Principalmente en el plano glótico, debe efectuarse sistemáticamente en caso de lesiones adquiridas pediculadas. No se indica en estadio fibroso no evolutivo.

Resecciones endoscópicas «en bloque»

Parecen extremadamente traumáticas y se concluyen por la instauración de un tejido cicatricial a menudo obstructivo.

Inyecciones endoscópicas de corticosteroides in situ

También se han estudiado pero el gesto quirúrgico es extremadamente delicado [57]. Asimismo, las punciones e incisiones mucosas endoscópicas parecen reservarse a las membranas y finos diafragmas congénitos.

Aplicación de láser (CO_2 o KTP)

Tiene un lugar muy limitado en el tratamiento de las estenosis laríngeas adquiridas. Se puede utilizar en las lesiones de pequeño grosor o finamente granulosas, esencialmente de origen malformativo o sobreañadidas a un proceso fibroso [53]. El láser CO_2 debe prohibirse en las estenosis gruesas constituidas [18, 50]. Ese instrumento, que permite desobstruir temporalmente, puede agravar las lesiones de estenosis gruesas provocando la formación de una cicatriz fibrosa suplementaria, evolutiva durante largo tiempo y que compromete el resultado de las tentativas quirúrgicas posteriores.

Tubos

El uso prolongado de tubos ya no tiene muchas indicaciones en el tratamiento de las estenosis subglóticas, incluso si puede tener éxito, principalmente en las estenosis congénitas [30]. Se puede utilizar una sonda de intubación nasotraqueal, aunque este material de PVC, frecuentemente fuente de estenosis, parece poco adaptado a esta utilización. Los tubos más utilizados están constituidos de elastómero de silicona [30, 74]. El más conocido es el tubo en T de Montgomery. Originalmente diseñado para las estenosis traqueales, también puede utilizarse en la laringe cuando su extremo

largo se posiciona hacia arriba. El problema de su estabilidad se ha resuelto con la colocación de un collarete con paredes dentadas sobre su segmento horizontal. Sin embargo, puede desplazarse, incluso inhalarse accidentalmente. Puede introducirse y retirarse con una simple traqueotomía, sin abertura de la laringe. Determina a menudo la aparición de granulomas mucosos periféricos, sobre todo en caso de situarse en una zona ya cruenta.

Tratamientos quirúrgicos

Todas las técnicas siguientes comprenden una aproximación de la laringe por cervicotomía anterior y liberación del esqueleto cartilaginoso.

LARINGOTRAQUEOPLASTIA DE AGRANDAMIENTO EN ALMENA

Desarrollada por Evans [26], esta operación implica una tirotomía mediana vertical y una pequeña incisión horizontal de la membrana cricotiroidea y, por último, una incisión en almena del arco anterior del cricoide y de los primeros anillos traqueales. El arco cricoideo anterior se divide horizontalmente y cada anillo traqueal también se secciona horizontalmente, a media-altura *(fig. 3).* Cada incisión horizontal se reúne alternativamente a derecha y a izquierda, con la siguiente y con la anterior por incisiones verticales. Así se obtiene una serie de lengüetas horizontales cuyos extremos se suturan prácticamente extremo con extremo después de la separación de los bordes verticales de la incisión. De esta manera se agranda la circunferencia. La cicatrización y la epitelización de las zonas cruentas son guiadas por un tubo original, hecho de una fina lámina de elastómero de silicona, enrollada sobre sí misma, cuyo extremo superior se hende en bivalvo, para entrar en la glotis. Este tubo se fija con un hilo que lo atraviesa, pasa a través de las paredes laterales de la laringe y se anuda por delante de los músculos infrahioideos (el tubo se retira, después de seccionar el hilo, gracias a la reabertura parcial de la cervicotomía, al cabo de 6 semanas). Esta técnica, que no recurre a ningún colgajo tomado a distancia, presenta el inconveniente de acarrear la formación de granulomas a nivel de las zonas cruentas con una particular frecuencia.

LARINGOTOMÍA ANTERIOR *(ANTERIOR CRICOID SPLIT)*

En los años 1980, Cotton y Seid propusieron el simple gesto de incisión anterior del esqueleto y de la mucosa laríngeos en un niño inextubable por estenosis perintubación [19]. Su principio es la liberación de los tejidos isquémicos alrededor de la sonda, con evacuación del edema subglótico y la reintubación con una sonda de mayor calibre antes de un nuevo ensayo de extubación algunos días más tarde. Sobre la línea media, se incide la totalidad de la pared subglótica anterior así como algunos milímetros supra y subyacentes. Esta incisión va del tercio medio del cartílago tiroides al segundo anillo traqueal incluidos *(fig. 4).* Después de esta abertura de la vía aérea, se cambia la sonda por la del calibre superior y la piel se cierra de forma laxa después de sujetar los bordes de la parte traqueal de la incisión para facilitar la realización de una traqueotomía en caso de extubación accidental en los primeros días postoperatorios. Mientras que los primeros autores recomendaban la más estricta inmovilidad postoperatoria del niño, con inmovilización total, temiendo una extubación accidental, actualmente no se considera necesaria. Por el contrario, se deben evitar las secuelas respiratorias o neurológicas de esta parálisis prolongada [17, 63].

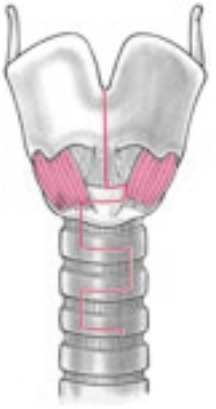

3 *Incisión de laringotraqueoplastia en almena, según Evans* [26].

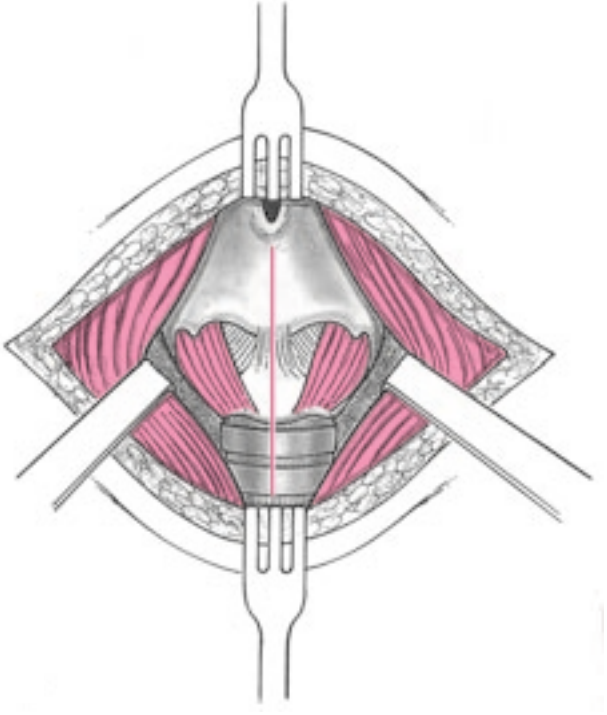

4 *Incisión laringotraqueal vertical anterior que permite la laringotomía anterior* [19] *así como la reconstrucción laringotraqueal según Fearon y Cotton* [27].

Esta técnica, inicialmente reservada a la reanimación neonatal, ha sido extendida al lactante de hasta 18 meses o más. También ha evitado una traqueotomía y una operación posterior mucho más importante en dos de cada tres niños. No obstante, se debe verificar rigurosamente la ausencia de patología asociada, principalmente broncopulmonar, antes de proponer la indicación de este gesto quirúrgico. Algunos autores, que consideran este método como de alto riesgo [34], han preferido realizar en la misma indicación una interposición cartilaginosa anterior.

LARINGOPLASTIA DE AGRANDAMIENTO CON INTERPOSICIÓN ÓSEA O CARTILAGINOSA ANTERIOR

Se trata de la inserción, en una laringotomía anterior, de un fragmento de hueso pediculado sobre un músculo o, sobre todo, de un cartílago libre provisto de pericondrio. Se ha descrito la utilización del cuerpo del hueso hioides pedicu-

lado sobre un músculo infrahioideo [10], de un fragmento cartilaginoso y pericondral de ala tiroidea o, actualmente, de un fragmento de cartílago obtenido del extremo anterior de una costilla baja y provisto de su pericondrio anterior. Es la técnica de Fearon y Cotton [27]. El pericondrio, indispensable para la supervivencia del cartílago, se situará en contacto con la mucosa endolaríngea *(fig. 5).* La separación de los bordes de la incisión parietal anterior se mantiene por la inserción del (o de los) injerto (s) (hueso o cartílagos) tallado (s) en rombo, en elipse o en rectángulo según la forma de la incisión y la unión con una traqueotomía eventual [80, 83]. El cartílago de origen costal puede ser reemplazado por un cartílago auricular (a menudo de concha) en el recién nacido. La operación evita así una cicatriz torácica y el riesgo de herida pleural. Sin embargo, este cartílago es mucho más fino y flexible que el cartílago de costilla [45].

Contrariamente a las otras técnicas, la interposición anterior aislada de cartílago no implica necesariamente una traqueotomía. Una sonda de intubación clásica puede permanecer in situ durante los 3 a 10 primeros días postoperatorios [68]. En presencia de una traqueotomía subyacente, un tubo hecho de un fragmento de sonda de intubación o de un rollo de lámina de silicona puede emplearse. Pero, ahí tampoco es obligatorio si el grosor y la forma del injerto han sido calculados con objeto de evitar su penetración centrípeta en la luz laríngea. De esta forma, se ha propuesto tallar el injerto costal en «barco» esculpido en dos espesores *(fig. 5).* Así, el niño se puede beneficiar de la excisión del traqueostoma al mismo tiempo que la laringoplastia cuyo cartílago cubre el conjunto de la zona patológica laringotraqueal. Llevará una sonda de intubación durante 10 días y luego será extubado [67]. Si un tubo se deja colocado por encima de la traqueotomía, deberá retirarse al cabo de 1-2 meses en estas técnicas sin interposición cricoidea posterior. Es posible obtener un éxito postoperatorio duradero sin tubo intubación prolongada, extubando al niño desde su despertar en el quirófano [79]. Esta modalidad queda por validar en los niños que padecen estenosis de grados 2 y 3.

LARINGOPLASTIAS QUE COMPORTAN UN AGRANDAMIENTO POSTERIOR

Estas técnicas se basan en la descrita inicialmente por Réthi [60]. Comprenden una incisión sagital mediana de la lámina cricoidea hasta su pericondrio posterior incluido. Si es posible, el músculo interaritenoideo se respeta. La separación obtenida en caso de estenosis subglótica posterior permite obtener un buen agrandamiento bajo reserva de un calibrado prolongado (6 meses aproximadamente). Éste puede hacerse con una prótesis plena de Montgomery de silicona o mejor con una sonda de Aboulker [1, 18, 49] de teflón. Este último material, rígido pero hueco, debe fijarse de forma estricta a una cánula metálica que penetra en la parte baja de su luz. La fenestración de esta cánula permite su obturación y permite una respiración y una fonación por las vías naturales. La estabilidad de la separación posterior puede mejorarse por la interposición de un pequeño injerto costal pericondrocartilaginoso vertical de extremos puntiagudos [81, 83].

LARINGOPLASTIAS DE AGRANDAMIENTO ANTERIOR Y POSTERIOR. CUADRISECCIÓN DEL CRICOIDES

Todos los métodos de agrandamiento laríngeo anterior pueden combinarse con una cricotomía posterior en caso de estenosis compleja, muy ceñida. Las estenosis adquiridas con luz residual virtual (grados 3 y 4), deben recibir una interposición cartilaginosa anterior y posterior con tubo de larga duración, durante algunos meses [49, 75].

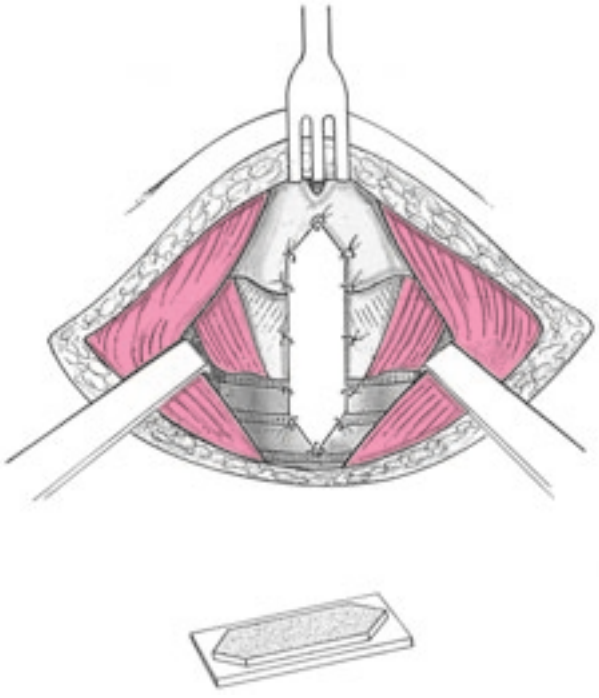

5 *Injerto de origen costal in situ según Fearon y Cotton [27]. Puede ser tallado en «lanzadera» o en «barco» con dos espesores (esquema inferior).*

En caso de estenosis extremadamente ceñida, que comporta un bloque fibroso cricoideo grueso y alto, Cotton aconseja asociar al gesto anterior una incisión lateral de la pared fibrocartilaginosa, hasta los músculos adyacentes. Se trata de la quadrisección del cricoides, formada por cuatro fragmentos independientes. Esto proporciona dos espacios de paso suplementarios para el aumento de la circunferencia subglótica para poder cerrar la vía aérea más fácilmente por delante en el injerto [16]. Este método no presenta el riesgo de lesión del nervio recurrente si la incisión evita el ángulo posterolateral del cricoides. El tubo de Aboulker, se deja colocado por lo menos 6 meses.

RESECCIÓN-ANASTOMOSIS CRICOTRAQUEAL

Hasta los años 1990, la resección del segmento de laringe estenozado, con anastomosis en la tráquea en un mismo momento, como la propuesta en el adulto [58], no se aconsejaba en el niño en razón de los riesgos que se creía comportaba respecto del crecimiento posterior de la laringe. Esta operación retira una parte del cricoides y de los primeros anillos de la tráquea y respeta el plano glótico. Después de ella se realiza una anastomosis tirotraqueal sin calibrado postoperatorio. Dos publicaciones recientes [46, 73] mostraron un porcentaje importante de éxitos con esta técnica en niños de todas las edades algunos de los cuales tenían una estenosis severa o total, a veces ya multioperados.

Para no comprometer la actividad de los nervios recurrentes, la incisión superior debe ser oblicua, hacia atrás y hacia abajo, desde el borde inferior del cartílago tiroides por delante, hasta la parte inferior de la lámina cricoidea por detrás, permaneciendo subyacente a la articulación cricotiroidea, que marca el punto de penetración de los recurrentes en los músculos laríngeos. Se realiza así una resección de la totalidad del anillo cricoideo anterior y una resección parcial de la lámina *(fig. 6).* La incisión inferior secciona la tráquea a un nivel variable en función de la extensión de la estenosis. Cuando es posible, un colgajo de mucosa traqueal posterior se conserva para recubrir la lámina cricoidea que puede

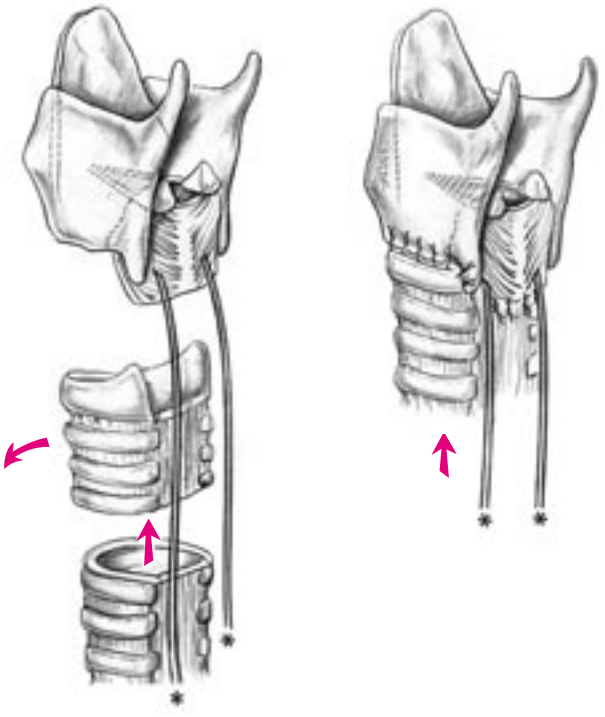

6 *Esquema de la resección cricoidea parcial con anastomosis cricotraqueal según Monnier* [46].

adelgazarse desde el interior con la ayuda de una fresa. Esta técnica atractiva, que permite quitar el obstáculo subglótico sin tubo postoperatorio, o después de una intubación de muy corta duración, sólo se indica si persiste una movilidad aritenoidea normal. Pero se trata de una técnica difícil y peligrosa, que necesita un dominio absoluto de todas las técnicas de laringoplastia en el niño.

OTRAS TÉCNICAS

Por último, indicamos algunas técnicas excepcionalmente recomendadas en el niño:

— la reconstrucción por colgajo musculocutáneo de esternohioideo [25];

— la plastia por microcolgajo de deslizamiento [24];

— la movilización submucosa de las articulaciones cricoaritenoideas, cuando son la única causa [65];

— la utilización de miniplacas metálicas para mantener la separación de los fragmentos cartilaginosos de la circunferencia laríngea ha sido recomendada por Weisberger. El porcentaje de éxito de este método no parece superior al de los otros [77].

DECANULACIÓN

Para tener éxito, se deben respetar algunas reglas. Por supuesto, la vía endolaríngea debe ser suficientemente permeable pero, además, es importante comprobar previamente el aspecto endoscópico de la tráquea. Todo granuloma supraestomal o toda traqueomalacia obstructiva asociada deberá tratarse, a veces durante el cierre del traqueostoma, a condición de que una prueba de tolerancia de cánula taponada tenga éxito por el registro de la presión parcial de oxígeno (PO_2) y de la presión parcial de anhídrido carbónico (PCO_2) transcutáneos [56, 59].

Indicaciones de los tratamientos quirúrgicos

TRATAMIENTO INICIAL

Numerosas estenosis laríngeas en el niño son suficientemente bien toleradas y requieren únicamente una simple supervisión (pruebas funcionales respiratorias eventualmente). Ante una forma tal, el médico de cabecera y la familia del niño estarán prevenidos de la mayor probabilidad de desarrollar una disnea laríngea en caso de episodio inflamatorio de las vías aéreas superiores. En el niño pequeño, es prudente aconsejar a los padres tener permanentemente un corticosteroide de acción rápida para administrar en gotas en cuanto aparezca la disnea. En estas formas, además de la evolución de la curva de crecimiento ponderal, la recidiva eventual de los episodios disneicos y la necesidad del recurso frecuente a una corticoterapia podrán llevar a la indicación quirúrgica.

En todos los casos donde una ventilación satisfactoria no puede obtenerse por las vías naturales, una terapéutica activa se impone [38, 39]. Una simple traqueotomía de espera [8] parece peligrosa [64]. Además es ilusorio en caso de estenosis adquirida puesto que no existe crecimiento laríngeo espontáneo suficiente en esta patología [15].

Hemos visto en el capítulo de los tratamientos endoscópicos cuáles eran sus indicaciones, esencialmente limitadas a las formas congénitas leves, por lo tanto, no volveremos a hablar de ello.

Las estenosis congénitas graves y las lesiones adquiridas que requieran una traqueotomía, o que no permitan la extubación a pesar de las tentativas de tratamiento médico o endoscópico, son tributarias de cirugía de agrandamiento. Se trata, a menudo, de lesiones que reducen en más de un 70 % la luz subglótica con respecto a la normal así como estenosis asociadas a una inmovilidad glótica en cierre o de lesiones muy extensas en altura.

PRECAUCIONES PREOPERATORIAS

■ *Contraindicaciones*

De una manera general, la operación se contraindica en los pacientes que necesitan una ventilación asistida por traqueotomía, que presentan alteraciones de la deglución con necesidad de aspirados traqueobronquiales frecuentes por las aspiraciones o que padecen importantes desórdenes neurológicos.

■ *Tratamiento médico*

Previamente a la operación, se asegurará también la ausencia de infección de las vías aéreas y, sobre todo, de RGE que debería tratarse enérgicamente (a veces quirúrgicamente) antes del tratamiento de la estenosis laríngea. En efecto se conocen los daños considerables que pueden causar las regurgitaciones ácidas sobre la mucosa endolaríngea [28, 43]. En caso de cirugía de la laringe, el RGE sería un factor de anomalía de cicatrización: granulomas mucosos, dehiscencia de suturas, recidiva de estenosis [28, 39]. Este fenómeno no ha sido constatado por Zalzal [82] pero la mayoría de los otros autores lo tienen en cuenta durante el período perioperatorio [18, 59, 78].

■ *Indicaciones y programación del momento de la operación*

Esquemáticamente, no serán quirúrgicas las lesiones que reduzcan el calibre endolaríngeo en menos del 50 %. Entre

el 50 y el 70 % de reducción de calibre, algunos autores prefieren un tratamiento endoscópico [30, 75], otros una operación de laringotraqueoplastia en un solo tiempo. Del 70 al 100 % casi todos los autores indican la cirugía. Algunos prefieren un tratamiento médico prolongado y consideran que se debe esperar la desaparición de los procesos inflamatorios y obtener lesiones estables con una vía de calibre estable reducido para intervenir quirúrgicamente. Otros al contrario prefieren acortar la duración del tratamiento interviniendo habiendo colocado una sonda de intubación, abriendo la laringe e interponiendo un cartílago lo más rápidamente posible. Es probable que este método, que elimina el fenómeno de isquemia y reduce las lesiones de contacto, evite la evolución edematosa y fibrosante. En consecuencia, la intubación postoperatoria debe ser la más breve posible y, una vez el niño extubado, el tratamiento médico puede dar toda la medida de su eficacia. Cualquier inflamación endoluminal desaparece rápidamente asegurando un calibre laríngeo residual a menudo muy satisfactorio.

TIPO DE OPERACIÓN

El tipo de operación a realizar depende de los datos endoscópicos, pero también de las constataciones peroperatorias, tras laringotomía anterior. En efecto, la localización y la altura exacta de las lesiones son a veces una descubrimiento quirúrgico (caso de las estenosis muy cerradas que no que permite el paso de las ópticas más finas). La laringotraqueoplastia en almena ha visto sus mejores indicaciones en las estenosis subglóticas puras congénitas relativamente poco cerradas. No obstante, teniendo en cuenta su riesgo de granulaciones endoluminales, esta técnica ha sido abandonada por la mayoría de los autores, quienes prefieren las interposiciones cartilaginosas anteriores. Con el tiempo, incluso Evans, promotor de la operación de agrandamiento en almena, admite la superioridad de la interposición anterior de cartílago en las estenosis de grado 2 o 3 [54]. Este método permite una cicatrización más rápida con un mínimo de granulaciones.

Las lesiones que impican la glotis posterior imponen la realización de una sección media posterior, a veces sólo mucosa, pero a menudo también cartilaginosa, con tubo rígido cuya permanencia será más o menos importante en función de la ausencia o de la presencia de una interposición posterior de cartílago. Las lesiones congénitas o adquiridas, esencialmente anteriores, se tratarán por interposición de cartílago costal. Las estenosis complejas o muy cerradas deberán tratarse con una interposición cartilaginosa anterior y posterior, incluso con una cuadrisección cricoidea, con tubo duradero con un tubo de Aboulker [18, 35, 40, 49, 61, 80]. No obstante, para lesiones muy cerradas pero de poca altura, alejadas del plano glótico, la resección-anastomosis cricotraqueal parece ser la operación ideal [46, 75].

Recordamos que la traqueostomía, que permanece indispensable en las estenosis severas, puede evitarse en las estenosis congénitas o adquiridas del recién nacido y del lactante pequeño. Por la técnica de laringotomía anterior de descompresión [19, 34], o por interposición cartilaginosa anterior colocada sobre una sonda de intubación [17, 68].

POSTOPERATORIO

Las estenosis residuales postoperatorias, que no son raras en caso de lesiones adquiridas [12, 38], pueden tratarse de dos maneras, por la colocación de un tubo endolaríngeo de silicona, o por reintervención quirúrgica de entrada con nuevo aporte de cartílago. Actualmente, para la mayoría de los autores, en caso de fracaso de decanulación después de una primera laringotraqueoplastia, se recomienda una reintervención quirúrgica [55]. Los últimos trabajos muestran la importancia del aporte de cartílago para el agrandamiento de la región cricoidea estenosada [16, 18]. Recordemos por fin la necesidad de buscar y de tratar un RGE ocasional que puede ser responsable de estas estenosis residuales después de laringoplastia [18, 28].

A largo plazo, las secuelas respiratorias se podrán apreciar con las pruebas funcionales adaptadas a la edad del niño (neumotacógrafo, pletismógrafo). Su seguimiento permitirá afirmar el éxito de las terapéuticas utilizadas [61].

RESULTADOS VOCALES

Durante estos 20 últimos años, los progresos de la cirugía de agrandamiento de la laringe del niño han sido considerables en cuanto a la repermeabilización de la vía aérea. Los muy buenos resultados obtenidos en términos de calibre de la subglotis después de cirugía de estenosis severas han llevado a algunos autores a interesarse en la calidad de la voz de los pacientes operados [71]. La evaluación de la voz del niño pequeño no es cosa fácil. Después de la laringofibroscopia, la mayoría de los protocolos comprenden un análisis subjetivo por un profesional de la voz y el examen informatizado de un registro de vocales sostenidas [29, 70, 83]. Una videolaringostroboscopia se realiza excepcionalmente por razones técnicas (defecto de luz) y sicológicas, ya que el niño coopera poco en este contexto patológico. A menudo se observa la vibración de las estructuras supraglóticas [70].

Debido a las lesiones endolaríngeas, habitualmente se constata un descenso del fundamental, una disminución de la intensidad vocal y de la gama frecuencial así como un acortamiento del tiempo máximo de fonación. Una estenosis residual y lesiones glóticas (cuerdas adelgazadas, laminadas, irregulares o fijación aritenoidea) son responsables de estas alteraciones [2]. Además, las lesiones preoperatorias (locales o neurológicas) y el ser portador de traqueotomía pueden ser causantes de dificultades de articulación. En resumen, si la comunicación es posible después de una laringotraqueoplastia en el niño, la inteligibilidad oral puede verse muy afectada. Una reeducación foniátrica prolongada es indispensable. Es muy raro poder determinar la responsabilidad respectiva de la cirugía de agrandamiento, del calibrado y de las lesiones preoperatorias en estos resultados decepcionantes.

Paralelamente al tratamiento médico y quirúrgico, la foniatría se iniciará desde la extubación del niño ya que representa un importante apoyo al desarrollo armónico de su lenguaje y de su personalidad. La reeducación deberá continuarse a lo largo del tratamiento e incluso varios meses después de la decanulación para mejorar el funcionamiento glótico, inevitablemente maltratado.

PREVENCIÓN

Por último, la prevención de la presencia de las estenosis adquiridas pasa por la enseñanza de las técnicas de intubación a los reanimadores y enfermeros que atienden a los niños intubados. Uno de los elementos que más contribuyen en esta patología es la buena elección del tamaño de la sonda [14, 44, 72] que, en caso de que sea demasiado grande, puede revelar estenosis subglóticas congénitas a minima por traumatismo local.

Conclusión

Los dogmas de la cirugía de la laringe del niño en los años 1970-1980 reposaban sobre los principios siguientes: aliviar la laringe por una traqueotomía, luego añadir cartílago a la circunferencia subglótica, evitando cualquier resección cartilaginosa. En realidad, se ha visto que la presencia de una cánula de traqueostomía, no sólo alargaba la duración de hospitalización o de la guardería, sino que además aumentaba notablemente la mortalidad (accidentes de obstrucción o de decanulación, con asfixia) y la morbilidad (anoxia cerebral con secuelas neurológicas graves, infección, granulaciones, reflujo, etc.) de la afección. Luego fue descrita la laringotomía anterior en el prematuro inextubable. Esta operación se realiza sin traqueotomía. Ha permitido extubar con éxito numerosos niños algunos de los cuales pesaban más de 5 kg. La operación se ha efectuado en niños cada vez más grandes y algunos autores han preferido añadirle una interposición cartilaginosa anterior. La laringotraqueoplastia en un solo tiempo, sin traqueotomía, acababa de nacer. Actualmente representa la técnica preferida, que permite acortar de forma considerable los retrasos de tratamiento de estos niños puesto que en los casos favorables, el problema puede resolverse con una hospitalización de 10 a 15 días. Pero necesita imperativamente la colaboración de una unidad de cuidados intensivos pediátrica para la supervisión postoperatoria.

Cualquier referencia a este artículo debe incluir la mención del artículo original: Contencin P et Narcy P. Sténoses laryngées de l'enfant. Encycl Méd Chir (Editions Scientifiques et Médicales Elsevier SAS, Paris, tous droits réservés), Oto-rhino-laryngologie, 20-736-A-10, 1998, 10 p.

Bibliografía

[1] Aboulker P, Sterkers JM, Demaldent JE et al. Modifications apportées à l'intervention de Réthi. Intérêt dans les sténoses laryngo-trachéales et trachéales. *Ann Otolaryngol Chir Cervicofac* 1966 ; 83 : 98-106

[2] Bailey CM, Clary RA, Pengilly A, Albert DM. Voice quality following laryngotracheal reconstruction. *Int J Pediatr Otorhinolaryngol* 1995 ; 32 (suppl) : S93-S95

[3] Benjamin B. Prolonged intubation injuries of the larynx : endoscopic diagnosis, classification, and treatment. *Ann Otol Rhinol Laryngol* 1993 ; 102 (suppl 160) : 1-15

[4] Bent JP, Kim JW, Wilson JS, Miller DA, Bauman NM, Smith RJ. Pediatric exercise-induced laryngomalacia. *Ann Otol Rhinol Laryngol* 1996 ; 105 : 169-175

[5] Bobin S, Manac'h Y, Veber F, Narcy P. Sténoses laryngées de l'enfant. *J Fr ORL* 1981 ; 30 : 517-526

[6] Bodart E, De Bilderling G, Lawson G, Mayné A, Remacle M. Décompensation respiratoire récidivante et sténose sous-glottique idiopathique : quel traitement proposer ? *Arch Fr Pediatr* 1993 ; 50 : 883-885

[7] Bosma JF. Anatomy of the infant head. Baltimore : Johns Hopkins University Press, 1986

[8] Bowdler DA, Rogers JH. Subglottic stenosis in children : a conservative approach. *Clin Otolaryngol* 1987 ; 12 : 383-388

[9] Brown OE, Manning SC. Microbial flora of the subglottis in intubated pediatric patients. *Int J Pediatr Otorhinolaryngol* 1996 ; 35 : 97-105

[10] Burstein FD, Canalis R, Ward PH. Composite hyoid-sternohyoid interposition graft. Revisited : UCLA experience 1974-1984. *Laryngoscope* 1986 ; 96 : 516-520

[11] Contencin P, Adjoua P, Viala P, Erminy M, Narcy P. La pH-métrie couplée, œsophagienne et oro/hypopharyngée, de longue durée dans les formes ORL de reflux gastro-œsophagien de l'enfant. *Ann Otolaryngol Chir Cervicofac* 1992 ; 109 : 129-133

[12] Contencin P, Fligny I, François M, Bobin S, Manac'h Y, Narcy P. Traitement chirurgical des sténoses laryngées sévères de l'enfant. *Ann Otolaryngol Chir Cervicofac* 1989 ; 106 : 255-257

[13] Contencin P, Gumpert LC, De Gaudemar I, Chaussain M, Dupont C. Non-endoscopic techniques for the evaluation of the pediatric airway. *Int J Pediatr Otorhinolaryngol* 1997 ; 41 : 347-352

[14] Contencin P, Narcy P. Study group for neonatology and pediatric emergencies in the parisian area. *Arch Otolaryngol Head Neck Surg* 1993 ; 119 : 815-819

[15] Cotton RT, Gray SD, Miller RP. Update of the Cincinnati experience in pediatric laryngotracheal reconstruction. *Laryngoscope* 1989 ; 99 : 1111-1116

[16] Cotton RT, Mortelliti AJ, Myer CM. Four-quadrant cricoid cartilage division in laryngotracheal reconstruction. *Arch Otolaryngol Head Neck Surg* 1992 ; 118 : 1023-1027

[17] Cotton RT, Myer CM, O'Connor DM, Smith ME. Pediatric laryngotracheal reconstruction with cartilage grafts and endotracheal tube stenting : the single-stage approach. *Laryngoscope* 1995 ; 105 : 818-821

[18] Cotton RT, O'Connor DM. Paediatric laryngotracheal reconstruction : 20 years' experience. *Acta Otorhinolaryngol Belg* 1995 ; 49 : 367-372

[19] Cotton RT, Seid AB. Management of the extubation problem in the premature child. Anterior cricoid split as an alternative to tracheotomy. *Ann Otol Rhinol Laryngol* 1980 ; 89 : 508-511

[20] Cotton RT, Tewfik TL. Laryngeal stenosis following carbon dioxide laser in subglottic hemangioma. Report of three cases. *Ann Otol Rhinol Laryngol* 1985 ; 94 : 494-497

[21] Couraud L, Jougon JB, Ballester M. Techniques of management of subglottic stenoses with glottic and supraglottic problems. *Chest Surg Clin North Am* 1996 ; 6 : 791-809

[22] Delezoide AL, Nessmann C. Développement normal et pathologique de l'axe aéro-digestif supérieur. In : Beaufils F, Aigrain Y, Contencin P eds. Malformations des voies aéro-digestives cervico-thoraciques. Paris : Arnette, 1987 : 11-22

[23] Dewaele C, Manac'h Y, Florant A, Perrin A. La D-pénicillamine dans le traitement des sténoses laryngées récidivantes de l'enfant. *Ann Otolaryngol Chir Cervicofac* 1988 ; 105 : 147-152

[24] Duncavage JA, Piazza LS, Ossoff RH, Toohill RJ. The microtrapdoor technique for the management of laryngeal stenosis. *Laryngoscope* 1987 ; 97 : 825-828

[25] Eliachar I, Roberts JK, Hayes JD, Levin HL, Tucker HM. Laryngotracheal reconstruction. Sternohyoid myocutaneous rotary door flap. *Arch Otolaryngol Head Neck Surg* 1987 ; 113 : 1094-1097

[26] Evans JN, Todd GB. Laryngotracheoplasty. *J Laryngol Otol* 1974 ; 88 : 589-597

[27] Fearon B, Cotton R. Surgical correction of subglottic stenosis of the larynx. Preliminary report of an experimental surgical technique. *Ann Otol Rhinol Laryngol* 1972 ; 81 : 508-513

[28] Fligny I, François M, Contencin P, Polonovski JM, Aigrain Y, Narcy P. Reflux gastro-œsophagien et sténose laryngée. *Ann Otolaryngol Chir Cervicofac* 1989 ; 106 : 193-196

[29] François M, Dumont A, Narcy P. Longitudinal survey of voice quality after pediatric laryngotracheoplasty. *Int J Pediatr Otorhinolaryngol* 1997 ; 40 : 163-172

[30] Froehlich P, Canterino I, So S, Morgon A. Long-term airway considerations after treatment of severe pediatric laryngotracheal stenosis in five children. *Int J Ped Otorhinolaryngol* 1995 ; 33 : 43-51

[31] Garel C, Contencin P, Polonovski JM, Hassan M, Narcy P. Laryngeal ultrasonography in infants and children : a new way of investigating. Normal and pathological findings. *Int J Pediatr Otorhinolaryngol* 1992 ; 23 : 107-115

[32] Gaynor EB. Gastroesophageal reflux as an etiologic factor in laryngeal complications of intubation. *Laryngoscope* 1988 ; 98 : 972-979

[33] Gray FW, Skandalakis JE. The Larynx. In : Embryology for surgeons. Philadelphia : WB Saunders. 1972 : 283-291

[34] Grundfast KM, Coffman AC, Milmoe G. Anterior cricoid split : a « simple » surgical procedure and a potentially complicated care problem. *Ann Otol Rhinol Laryngol* 1985 ; 94 : 445-449

[35] Grundfast KM, Morris MS, Bernsley C. Subglottic stenosis : retrospective analysis and proposal for standard reporting system. *Ann Otol Rhinol Laryngol* 1987 ; 96 : 101-105

[36] Hamilton WJ, Boyd JD, Mossman HW. Human embryology. Baltimore : Williams and Wilkins, 1979

[37] Hawkins DB. Hyaline membrane disease of the neonate, prolonged intubation in management : effects on the larynx. *Laryngoscope* 1978 ; 88 : 201-224

[38] Hoeve LJ, Berkovits RN, Eskici O, Verwoerd CD. Acquired laryngeal stenosis in infants and children treated by laryngofissure and stenting. *Int J Pediatr Otorhinolaryngol* 1996 ; 35 : 251-261

[39] Hof E. Surgical correction of laryngotracheal stenoses in children. *Prog Pediatr Surg* 1987 ; 21 : 29-35

[40] Laccourreye H, Pech A, Piquet JJ et al. Les sténoses laryngo-trachéales de l'adulte et de l'enfant. Rapport de la Société française d'ORL. Paris : Arnette, 1985

[41] Lallemand D, Sauvegrain J, Mareschal JL. Laryngotracheal lesions in infants and children. Detection and follow-up studies using direct radiographic magnification. *Ann Radiol* 1973 ; 16 : 293-304

[42] Lebovics RS, Hoffman GS, Leavitt RY et al. The management of subglottic stenosis in patients with Wegener's granulomatosis. *Laryngoscope* 1992 ; 102 : 1341-1345.

[43] Little FB, Koufman JA, Kohut RI, Marshall RB. Effect of gastric acid on the pathogenesis of subglottic stenosis. *Ann Otol Rhinol Laryngol* 1985 ; 94 : 516-519

[44] Liu H, Chen JC, Holinger LD, Gonzalez-Grussi F. Histopathologic fundamentals of acquired laryngeal stenosis. *Pediatr Pathol Lab Med* 1995 ; 15 : 655-677

[45] Lusk RP, Kang DR, Muntz HR. Auricular cartilage grafts in laryngotracheal reconstruction. *Ann Otol Rhinol Laryngol* 1993 ; 102 : 247-254

[46] Monnier P, Savary M, Chapuis G. Cricotracheal resection for pediatric subglottic stenosis : update of the Lausanne experience. *Acta Otorhinolaryngol Belg* 1995 ; 49 : 373-382

[47] Myer CM, O'Connor D, Cotton R. Proposed grading system for subglottic stenosis based on endotracheal tube sizes. *Ann Otol Rhinol Laryngol* 1994 ; 103 : 319-323

[48] Narcy P. Corticothérapie et laryngite aiguë sous-glottique. *Arch Fr Pediatr* 1991 ; 48 : 389-390

[49] Narcy P, Contencin P, Fligny I, François M. Surgical treatment for laryngotracheal stenosis in the pediatric patient. *Arch Otolaryngol Head Neck Surg* 1990 ; 116 : 1047-1050

[50] Narcy P, Andrieu-Guitrancourt J, Beauvillain C, Desnos J, Garcin M, Morgon A. Le larynx de l'enfant. *Rapport de la Société française d'ORL*. Paris : Arnette, 1979

[51] Narcy P, Bobin S, Contencin P, Le Pajolec C, Manac'h Y. Anomalies laryngées du nouveau-né. À propos de 687 observations. *Ann Otolaryngol Chir Cervicofac* 1984 ; 101 : 363-373

[52] Narcy PH, Juvanon JM, Contencin PH, Bobin S. Sténoses glotto-sous-glottiques congénitales. *Ann Otolaryngol Chir Cervicofac* 1985 ; 102 : 443-448

[53] Nicollas R, Triglia JM, Belus JF, Bonneru JJ, Marty JY. Le laser CO_2 en laryngologie infantile. *Ann Otolaryngol Chir Cervicofac* 1996 ; 113 : 243-249

[54] Ochi JW, Evans JN, Bailey CM. Pediatric airway reconstruction at Great Ormond Street : a ten-year review. I. Laryngotracheoplasty and laryngotracheal reconstruction. *Ann Otol Rhinol Laryngol* 1992 ; 101 : 465-468

[55] Ochi JW, Evans JN, Bailey CM. Pediatric airway reconstruction at Great Ormond Street : a ten-year review. II. Revisional airway reconstruction. *Ann Otol Rhinol Laryngol* 1992 ; 101 : 595-597

[56] Ochi JW, Evans JN, Bailey CM. Pediatric airway reconstruction at Great Ormond Street : a ten-year review. III. Decannulation and suprastomal collapse. *Ann Otol Rhinol Laryngol* 1992 ; 101 : 656-658

[57] Othersen HB. The technique of intraluminal stenting and steroid administration in the treatment of tracheal stenosis in children. *J Pediatr Surg* 1974 ; 9 : 683-690

[58] Pearson FG, Brito-Filomeno L, Cooper JD. Experience with partial cricoid resection and thyrotracheal anastomosis. *Ann Otol Rhinol Laryngol* 1986 ; 95 : 582-590

[59] Prescott CA. Factors that influence successful decannulation after surgery for laryngo-tracheal stenosis in children. *Int J Pediatr Otorhinolaryngol* 1994 ; 30 : 183-188

[60] Réthi A. Operation for cicatricial stenosis of larynx. *J Laryngol Otol* 1956 ; 70 : 283-293

[61] Rinne J, Grahne B, Sovijärvi AR. Long-term results after surgical treatment of laryngeal stenosis in small children. *Int J Pediatr Otorhinolaryngol* 1985 ; 10 : 213-220

[62] Rotschild MA. The airway scale : a simple tool for comparing calibers of airway devices. *Otolaryngol Head Neck Surg* 1994 ; 111 : 847-848

[63] Rotschild MA, Cotcamp D, Cotton RT. Postoperative medical management in single-stage laryngotracheoplasty. *Arch Otolaryngol Head Neck Surg* 1995 ; 121 : 1175-1179

[64] Ruben RJ, Newton L, Jornsay D et al. Home care of the pediatric patient with a tracheotomy. *Ann Otol Rhinol Laryngol* 1982 ; 91 : 633-640

[65] Schaefer SD, Close LG, Brown OE. Mobilization of the fixated arytenoid in the stenotic posterior laryngeal commissure. *Laryngoscope* 1986 ; 96 : 656-659

[66] Schlesinger AE, Tucker GF. Elliptical cricoid cartilage : a unique type of congenital subglottic stenosis. *Am J Roentgenol* 1986 ; 146 : 1133-1136

[67] Seid AB, Godin MS, Pransky SM, Kearns DB, Peterson BM. The prognostic value of endotracheal tube-air leak following tracheal surgery in children. *Arch Otolaryngol Head Neck Surg* 1991 ; 117 : 880-882

[68] Seid AB, Pransky SM, Kearns DB. One-stage laryngotracheoplasty. *Arch Otolaryngol Head Neck Surg* 1991 ; 117 : 408-410

[69] Smith II, Bain AD. Congenital atresia of the larynx. A report of 9 cases. *Ann Otol Rhinol Laryngol* 1965 ; 74 : 338-349

[70] Smith ME, Marsh JH, Cotton RT, Myer CM. Voice problems after pediatric laryngotracheal reconstruction : videostroboscopic, acoustic and perceptual assessment. *Int J Pediatr Otorhinolaryngol* 1993 ; 25 : 173-181

[71] Smith ME, Mortelliti AJ, Cotton RT, Myer CM. Phonation and swallowing considerations in pediatric laryngotracheal reconstruction. *Ann Otol Rhinol Laryngol* 1992 ; 101 : 731-738

[72] Stamm D, Floret D, Stamm C, Cochat P, Truy E, Morgon A. Sténose sous-glottique après intubation chez l'enfant. *Arch Fr Pediatr* 1993 ; 50 : 21-25

[73] Stern Y, Gerber ME, Walner DL, Cotton RT. Partial cricotracheal resection with primary anastomosis in the pediatric age group. *Ann Otol Rhinol Laryngol* 1997 ; 106 : 891-896

[74] Traissac L, Devars F, Petit J, Gruvel M, Benchaqroun L, Demarquez JL. Le tube endolaryngé autostatique dans le traitement et la prévention des sténoses laryngo-trachéales chez l'enfant. *Rev Laryngol Otol Rhinol* 1987 ; 108 : 253-255

[75] Triglia JM, Belus JF, Portaspana TH et al. Les sténoses laryngées de l'enfant. Bilan de dix ans de traitement. *Ann Otolaryngol Chir Cervicofac* 1995 ; 112 : 279-284

[76] Walner DL, Holinger LD. Supraglottic stenosis in infants and children. A preliminary report. *Arch Otolaryngol Head Neck Surg* 1997 ; 123 : 337-341

[77] Weisberger EC, Nguyen CT. Laryngotracheal reconstruction using a Vitallium alloy miniplate. *Ann Otol Rhinol Laryngol* 1996 ; 105 : 363-366

[78] Yellon RF, Parameswaran M, Brandom BW. Decreasing morbidity following laryngotracheal reconstruction in children. *Int J Pediatr Otorhinolaryngol* 1997 ; 41 : 145-154

[79] Younis RT, Lazar RH. Laryngotracheal reconstruction without stenting. *Otolaryngol Head Neck Surg* 1997 ; 116 : 358-362

[80] Zalzal GH. Use of stents in laryngotracheal reconstruction in children : indications, technical considerations, and complications. *Laryngoscope* 1988 ; 98 : 849-854

[81] Zalzal GH. Posterior glottic fixation in children. *Ann Otol Rhinol Laryngol* 1993 ; 102 : 680-686

[82] Zalzal GH, Choi SS, Patel KM. The effect of gastroesophageal reflux on laryngotracheal reconstruction. *Arch Otolaryngol Head Neck Surg* 1996 ; 122 : 297-302

[83] Zalzal GH, Loomis SR, Fischer M. Laryngeal reconstruction in children. Assessment of vocal quality. *Arch Otolaryngol Head Neck Surg* 1993 ; 119 : 504-507

[84] Zalzal GH, Thomsen JR, Chaney HR, Derkay C. Pulmonary parameters in children after laryngotracheal reconstruction. *Ann Otol Rhinol Laryngol* 1990 ; 99 : 386-389